Aus der Syphilido-Klinik in Würzburg.
(Vorstand: Prof. Dr. Seifert.)

Ein Fall

von

Mykosis fungoides.

Inaugural-Dissertation.

Verfasst und der

hohen medizinischen Fakultät

der

K. Bayer. Julius-Maximilians-Universität Würzburg

zur

Erlangung der Doktorwürde

ACAD.
LUGD.BAT.
BIBL.

vorgelegt von

Ewald Lang
aus Wörth am Main.

Würzburg.
Fränkische Gesellschaftsdruckerei Würzburg G. m. b. H.
1909.

Gedruckt mit Genehmigung der medizinischen Fakultät der Universität Würzburg.

Referent: **Herr Prof. Dr. Seifert.**

Aus der Syphilido-Klinik in Würzburg.
(Vorstand: Prof. Dr. Seifert.)

Ein Fall von Mykosis fungoides.

Herxheimer, Frankfurt am Main, schreibt bei der Veröffentlichung seiner zehn Fälle von Mykosis fungoides: „Alles in allem aber bleibt in der Forschung noch sehr viel zu tun übrig und daher glauben wir, dass es nur von Nutzen sein kann, wenn jeder Fall von Mykosis fungoides einem grösseren Leserkreise bekannt gemacht wird.“ Der Fall nun aus dem Würzburger Juliusspitale reiht sich parallel an die von Herxheimer beschriebenen an. Er bringt, wenn er auch nicht viel Neues in der Erforschung der Krankheit bieten kann, doch eine Bestätigung dafür, dass wir heute nicht mehr ganz machtlos dieser tückischen Krankheit gegenüberstehen, wie es noch 1899 Wolters hat gestehen müssen, sondern dass wir heute schon eine bessere Prognose stellen können.

Historisches über die Krankheit.

Die Krankheit wurde zum erstenmale beobachtet von dem Franzosen Alibert, welcher darüber schreibt in seiner „Description des maladies de la peau“ 1806—1827. Von ihm stammt auch der Name fungoides = pilzförmig. Er stellt jedoch die Krankheit zur Klasse der venerischen, unterscheidet eine Mykosis fungoides frambesoides von einer syphiloides, während schon seine Schüler die Krankheit als selbständige darstellten. Alibert scheint nur den Patienten im Stadium der praemykotischen Tumoren gesehen zu haben, während

Bazin denselben 1851 im vorgeschrittenen Stadium der Krankheit beobachtete. Er konnte den Fall in kein System unterbringen, erkannte aber wohl die Verschiedenheit von Krebs und Syphilis. Hardy nannte die Krankheit, weil sie rezidivierend, ekzematös, lichenoid erschien: „Lichen hypertrophique." Köbner und Virchow wollen sie zu den infektiösen Granulations-Geschwülsten stellen, und ersterer macht 1864 den Vorschlag, dieselbe „beerschwamm-ähnliche, multiple Papillar-Geschwulst der Haut" zu nennen. Gillot unterscheidet 1868, gestützt auf Ranoiers Befunde (reticuläres Gewebe mit lymphoiden Zellen):

1. Lymphadenie leucocythemique ou leucemie,
2. Lymphadenie ganglionaire ou adenie,
3. Lymphadenie cutanée ou Mykosis fungoide.

Die Franzosen bleiben bei dieser Annahme, während die Italiener ähnlich eine Dermo-limpho-adenomo-fungoide auseinanderhalten. Besonders zu erwähnen sind dann noch die Ansichten von Kaposi, Hebra u. a., welche die Krankheit für Neoplasma-Sarkome oder Lymph-Sarkome halten. So haben sich nach und nach vier Ansichten gebildet: Mykosis fungoides ist:

1. den Sarkomen zuzurechnen,
2. eine Lymphadenie cutanée,
3. eine Granulationsgeschwulst,
4. eine event. durch Infektionskrankheit hervorgerufene, entzündliche Dermatose.

Andere Bezeichnungen neigen mehr nach der einen oder anderen Seite hin.

Einteilung in drei Stadien.

Man teilt das Bild der Krankheit nach der Verschiedenheit seiner Symptome am besten in drei Perioden:

1. Periode erythemateuse nach Bazin oder Stadium ekzematosum nach Kaposi,
2. Periode lichenoide (Bazin),
3. Periode fungoide.

Symptome der drei Perioden.

Im Anfang zeigen sich verschieden grosse, rundliche Flecken auf gesunder Haut. Sie können glatt, ohne Schuppen sein oder auch emporragend, quaddelartig, manche hämorrhagisch. Besonders auffällig in diesem ersten Stadium ist

starker Juckreiz. Die Flecken schwinden wieder, treten an der gleichen oder an anderen Stellen wieder auf, nach und nach treten dunklere Stellen auf, das Jucken wird immer stärker, so dass sich als Kratz-Effekte bald Knötchen, Bläschen und nässende Stellen, doch noch kein Ekzem zeigen. Diese erste Periode kann Monate, aber auch mehrere Jahre andauern.

Im zweiten Stadium treten an den schon befallenen oder auch an gesunden Stellen der Haut stark juckende, harte, dunkelrote, scharf begrenzte, flache Erhebungen auf. Diese wachsen, confluieren, bilden grössere oder kleinere Plateaus oder können sogar die ganze Hautoberfläche einnehmen. Die Oberfläche ist schon rauh, uneben, knotig, stellenweise mit Krusten, Schuppen bedeckt, von Rhagaden durchzogen, lässt aber die früheren Effloreszenzstadien noch erkennen. Auch dieses Uebergangsstadium kann mehrere Jahre dauern.

Das dritte Stadium ist das der Reife, der Knoten. Auf den befallenen oder auch auf gesunder Stelle bilden sich grosse, harte, glatte Knoten, die oft mit einander zu grossen gelappten, gefurchten Tumoren verschmelzen. Diese Tumoren sitzen der Haut breitbasig auf oder haben eine Einschnürung. Meist verschrumpfen einzelne, werden weich, runzelig und schwinden. Zu Ulzeration der Knoten kommt es durch Kratzen, Reibung der Kleider, dann aber auch spontan: der Knoten erweicht zentral, fluktuiert, berstet wie eine angefaulte Frucht. Die Geschwüre sind kraterförmig, mit Gewebsfetzen bedeckt, die Ränder derselben zerrissen. Die Geschwüre gehen oft in die Tiefe bis zum Knochen. In diesem Stadium hat dann meist auch das Allgemeinbefinden schwere Störungen zu erleiden: Heftige Durchfälle, Fieber führen zu Kachexie und Marasmus. Die Knoten selbst können sehr mannigfaltig sein: Weisse, elastische sind neben brettharten, verdickten, infiltrierten, dunkelroten, violetten, unebenen beobachtet worden.

Vital und Brocq unterscheiden zwei verschiedene Typen:

1. Es sind grosse Hautflächen befallen, es besteht die Tendenz, sich über den ganzen Körper zu verbreiten. Die

Effloreszenzen sind flüchtig, vorübergehend, zeigen stete Veränderlichkeit. Dieser Typus macht stets die drei Stadien durch.

2. Der zweite dagegen setzt gleich mit der dritten Periode ein, wie es schon Bazin beobachtete: „Es kann vorkommen, dass die Mykosis fungoides sofort mit der dritten Periode einsetzt," doch sagt er auch zugleich: „Meistens zögern dann auch die Begleiterscheinungen nicht, aufzutreten." Es sind also die drei Stadien in einander verschwommen. Die Veränderungen sind zirkumskript, nie diffus und allgemein. Werden sie multipel, so bilden sie zuweilen einen oder mehrere gut begrenzte Tumoren, die beständig, doch nicht zahlreich sind. Der Verlauf ist rasch letal. Köbner beobachtete einen ähnlichen Fall, bei dem die Vorstadien zugleich mit den Tumoren aufgetreten waren, wo die Tumoren auf wenige Regionen beschränkt, sesshaft, nie wechselnd waren. Dieser Fall wurde mit Arsenik geheilt.

Zum Bilde der Krankheit gehören: Tumoren, ferner Erythem-, Ekzem-, Lichen-, Urticaria- und ähnliche Effloreszenzen vorher und mit der Krankheit, und Pruritus. Eine Reihe von Fällen, abgesehen von histologischen Differenzen (Befallensein der Papillarkörper), können nicht zu Mykosis fungoides gerechnet werden, solange die charakteristischen Tumoren fehlen. Manche Symptome: leukämisches Blut, Eosinophilie, weisen mehr hin auf Leukämia cutis (Köbner), welche französische Autoren mit Mykosis fungoides identifizieren. Dubreuil beschreibt ein dreissigjähriges prämykotisches Stadium.

Haut. Zuerst zeigen sich auf der Haut Erytheme flüchtiger Natur in amulären und serpiginösen Formen. Doch sind auch Fälle ohne Flecken mit flach prominierenden Infiltraten beschrieben. Auch Tumoren können der Anfang sein. Andere haben zuerst Bläschen und auch Urticaria, Kaposi hat zwei Fälle, die mit Pemphigus begannen. Dann folgt der Zustand, den Köbner den der flachen Infiltrate nannte, zuletzt das mykotische Stadium mit dem Auftreten der Tumoren mit Ulzeration. Heilung geht nur mit Narbenbildung einher. Die alten Erscheinungen bleiben ebenfalls bestehen; auch die Schleimhäute können befallen sein.

Die Lymphdrüsen können geschwollen sein und zwar auch an entfernten Teilen, so auch im Mesenterium, hinter Leber und Bauchfell. Doch können die Schwellungen auch Sekundär-Erscheinungen sein durch Kratzen etc., aber es gehört zum Krankheitsbild. Allgemeine Symptome

Die Untersuchung des Blutes kann ergeben: Zunahme der weissen Blutkörperchen, Herabsetzung des Hämoglobingehaltes, vermehrte eosinophile Zellen.

Fast alle mit Tod endigenden Fälle hatten heftige Durchfälle, Magenaffektionen mit hohem Fieber.

Die Dauer des prämykotischen Stadiums beträgt im Durchschnitt zwei bis drei Jahre, während die Periode der Ulzeration vier bis fünf Jahre dauert, bis Gastro-Intestinal-Störungen, Fieber, Schlaflosigkeit den Tod durch Marasmus bringen, falls nicht Besserung eintritt. Dauer der Krankheit.

Und dass Besserung, wenn auch leider noch keine Dauer-Erfolge zu verzeichnen sind, eintreten kann, zeigt uns der vorliegende Fall.

Werberich Valentin, 52 Jahre alt, von Morlesau bei Hammelburg, Bauer. Aufgenommen am 28. XI. 07. Anamnese.

Diagnose: Mykosis fungoides.

Vater und Mutter an Krämpfen gestorben. Vier Geschwister sind gesund, drei gesunde Kinder. Patient war angeblich noch nie krank. Vor drei Jahren starker Juckreiz am ganzen Körper, Auftreten geröteter, stark juckender Flecken, die sich immer mehr von der Hautoberfläche abhoben und durch ihre Hartnäckigkeit zwangen, ärztliche Hilfe in Anspruch zu nehmen. Zuerst trat ein Knoten unter dem rechten Schulterblatt auf.

Zur Zeit erweist sich der Kranke als ein grosser, schmächtiger Mann von fahlem Aussehen und mittlerer Ernährung. Die Schleimhäute sind blass; Herz und Lunge ohne pathologischen Befund, Milz nicht zu fühlen, richtige Grenzen. Urin ⊖ ⊖ Reaktion sauer, spez. Gew. 1016. Temperatur normal, Gewicht 80 kg. Status praesens.

Über den ganzen Körper verteilt, an der unteren Extremität weniger ausgeprägt als an Kopf und oberen Extre-

mitäten, sieht man eine Reihe von Narben — vermutlich abgeheilte Plaques — daneben plattenartige, entzündlich gerötete Infiltrate und knotenförmige Erhebungen von verschiedenartiger Grösse, die teilweise von Krusten bedeckt sind. Am linken humerus, sowie an der Rückseite des linken Oberarmes sind zwei gut pfirsichgrosse Knoten zu sehen, die mit dünner, bläulich glänzender, von erweiterten Gefässen durchzogener Haut bedeckt sind. An der rechten Thoraxseite, von der Mitte der scapula nach abwärts verlaufend, befindet sich eine über Handtellergrösse ulcerierte Fläche mit unregelmässig gezackten Rändern, z. T. mit nekrotischem Gewebe besetzt, stark absondernd, fötider Geruch.

Behandlung.

Zunächst Anwendung von 10 % H_2O_2 und Jodoformgazeverband.

2. XII. 07. Allgemeinbefinden nicht gestört, Stimmung jedoch mürrisch, die entzündliche Rötung kaum merklich zurückgegangen. Die grosse Geschwürsfläche hat sich gereinigt. Temperatur andauernd normal.

Versuchsweise Atoxyl injiziert — Inj. I. (Atoxyl ist das Anilid der Metaarsensäure, enthält 37 % Arsensäure.)

4. XII. Injektion ohne jede Störung des Allgemeinbefindens vertragen. Temperatur normal. Urin ∞.

6. XII. Injektion III.

Nach der dritten Spritze schon (Inj. jeden zweiten Tag) macht sich Besserung bemerkbar, die Entzündungserscheinungen gehen stetig zurück. Die einzelnen Knoten werden kleiner. Die Geschwürsfläche wird sauber.

8. XII. Gewichtsabnahme von 1 kg (79 kg), das Allgemeinbefinden jedoch hebt sich, namentlich psychisch. Pat. ist weniger verdrossen und zuversichtlicher.

12. XII. Zur Zeit der sechsten Einspritzung macht das Krankheitsbild den Eindruck wesentlicher Besserung. Schädigende Einflüsse von Seiten des Atoxyls wurden in keiner Weise festgestellt, keine Kopfschmerzen, keine Verdauungsstörung. Täglicher Wechsel von 10 % mit 3 % H_2O_2.

15. XII. Blut zu Präparaten entnommen. Befund: Keine Vermehrung der Leukocyten, zahlreiche eosinophile Zellen.

20. XII. Entnahme eines kleinen Stückchens am Rücken und Untersuchung auf spirochaeta pallida — negativ.

Atoxyl-Injektionen sistieren bis auf weiteres.

25. XII. Harn Ø, sauer, sp. Gew. 1025. Jodoform kommt in Wegfall, hiefür Dermatol. Gewicht 80,5 kg. Fleischsaft Puro zur Nahrung.

26. XII. Wieder Atoxyl.

27. XII. Die Geschwülste verflachen, die aufgebrochenen Stellen heilen zu. Am Oberschenkel treten zwei neue aufbrechende Stellen auf, die wie die übrigen Stellen behandelt werden.

30. XII. Dreimal täglich Novaspirin. Statt Dermatol Xeroform.

5. I. 08. Die Höcker flachen ab und gehen zurück, die aufgebrochenen Stellen haben sich wieder geschlossen, mit Ausnahme des Geschwürs am Rücken.

7. I. 08. Injektion XV. Urin Ø, sauer, spez. Gew. 1025. Gewicht 79 kg. Allgemeinbefinden dauernd gut.

10. I. Temperatur abends 37,6. Die schwarzen Hautpartien haben sich zum Teil abgestossen. Am Bein hat sich das Geschwür vertieft.

15. I. Urin Ø, spez. Gew. 1015, sauer.

Injektionen am 9., 13., 15., 17., 20. und 22. I. 1908.

23. I. Bestrahlung der grossen Wunde am Rücken drei Minuten lang. Beginn der Röntgenbehandlung

24. I. Ebenso fünf Minuten lang. Atoxylinjektion. Von jetzt ab werden sämtliche Wunden je fünf Minuten bestrahlt.

7. II. Die grosse Wunde am Rücken hat sich unter der täglichen Röntgenbestrahlung, der Behandlung mit 3 % und 10 % H_2O_2 fast vollständig gereinigt und beginnt jetzt auch, sich von den Rändern nach der Mitte zu schliessen.

13. II. In der gereinigten Stelle entstehen Hautinseln, die Geschwürsränder flachen immer mehr ab.

24. II. Atoxyl wird andauernd gut vertragen. Der körperliche Zustand hebt sich, auch psychische Besserung.

25. II. Seit zwei Tagen bemerkt Patient eine Lidentzündung (wahrscheinlich ein Knoten, wie sie sich am übrigen Körper finden).

27. II. Die knolligen Infiltrate und Ulcerationen sind in Heilung begriffen, die Knoten sind sämtlich flacher geworden. Jucken ist sehr gering.

5. III. Die Heilung schreitet stetig fort. Wundbehandlung nach der Röntgenbehandlung mit H_2O_2, Verband mit Jodoformgaze.

Seit 4. III. wird die Stelle oberhalb des linken Schulterblattes, die offen ist, und der Knoten an der Innenseite des linken Oberarmes mitbelichtet, ebenso eine offene Stelle an der Vorderfläche des rechten Oberschenkels.

12. III. Wunde am Rücken, in der rechten Axillargegend: Geschwürsränder nahezu vollständig abgeflacht, die Wundflächen sind rein und granulieren schon zu. Grösste Breite der Wunde 5 cm, bei 10 cm Länge. Ebenso sind die übrigen Geschwürsknoten vollständig abgeflacht. Ernährungszustand gut. Allgemeinbefinden ist in keiner Weise gestört.

27. III. Rückenwunde ist nur noch von der Grösse einer Birne. Seitlich gegen die Axilla zu ein derb infiltrierter Knoten von Wallnussgrösse.

1. IV. Rückenwunde noch Fünf-Markstück gross, mit neuer Haut bedeckt. Dagegen empfindet Patient an der Vorderfläche des rechten Oberschenkels an zwei offenen Stellen noch stärkere Schmerzen. Daher werden diese am längsten belichtet. Atoxyl wird gut vertragen, keine Störung.

8. V. Untersuchung des Nasen-Rachenraums und Kehlkopfs ergibt keinen krankhaften Befund.

15. V. Offene Stellen bis auf zwei kleine auf der Brust und am Rücken zugeheilt und vernarbt. Die grosse Wunde an der Streckseite des rechten Oberschenkels ist zwar zugeheilt, jedoch verspürt Patient noch Stechen in derselben, wird noch belichtet. In der linken Ellenbogengegend ist eine schon früher hart zu fühlende Stelle aufgebrochen — wird belichtet.

21. V. Augenuntersuchung: Keinerlei Besonderheit, jedoch wird vor Atoxyl gewarnt (Geh. Rat Hess), da die Gefahr der Erblindung zu gross. Atoxyl wird daher bis auf Weiteres sistiert.

27. V. 08. Links neben der früheren grossen Wunde, die jetzt vollständig zugeheilt ist, hat sich ein derb infiltrierter Knoten gebildet, der wahrscheinlich bald aufbrechen wird.

Bis 3. Juni waren es nun 84 Atoxyl-Injektionen und 56 Röntgen-Bestrahlungen. Patient wird entlassen in seine Heimat, ist aber nach 14 Tagen wieder zurückgekehrt.

Patient trat wieder in Behandlung am 16. VI. 08.

Während der Zwischenzeit haben sich am linken Vorderarm zwei bereits vor dem Urlaub bestehende Knoten geöffnet und haben sich mit nekrotischen Pfröpfen bedeckt.

19. VI. 08. Wohl infolge der Reise und zu vieler Bewegung während seines Urlaubes haben sich Schmerzen eingestellt mit ödömatöser Schwellung beider Beine. Verbände mit essigsaurer Tonerde.

22. VI. 08. Ödeme der Beine sind zurückgegangen, Schmerzen beim Gehen noch gering. Am linken Vorderarm sind zwei neue Knoten, die schon vorher aufgetreten waren, aufgebrochen. Dieselben werden mitbelichtet.

7. VII. 08. Die vorher beschriebenen, aufgebrochenen Stellen sind bis auf die eine Stelle am rechten Oberschenkel fast vollständig zugeheilt und vernarbt. Dagegen sind an den beiden Ellenbogen neue Knoten aufgetreten und aufgebrochen, zum Teil mit nekrotischen Pfröpfen versehen. Ebenso findet sich am Manubrium sterni etwas links eine zirka 5 Mark-Stück grosse aufgebrochene Stelle. Etwas kleinere Stellen finden sich am linken humerus in der Achselhöhle unterhalb der rechten scapula und an der Aussenseite des rechten Oberschenkels. Die Atoxylinjektionen werden fortgesetzt und die genannten Stellen in die Belichtung mit einbegriffen. Die sonstige Behandlung besteht in Reinigung der Wunde mit 3 % bezw. 10 % H_2O_2 und Auflegen von Jodoformgaze.

29. VIII. 08. Patient klagt seit zirka acht Tagen über heftiges Brennen in den offenen Stellen. Jodoformgaze kommt in Wegfall und Salbenverbände treten an seine Stelle. Von den bisher angewendeten Salben: Borwachssalbe, Borvasiline, Paraffinsalbe und 10 % Ichthyolsalbe wird letztere am besten vertragen, weshalb die anderen in Wegfall kommen. Das

Brennen besteht zwar noch beim und etwa 1—2 Stunden nach dem Verband, jedoch dann verschwindet es, um erst beim Verbandwechsel sich wieder einzustellen.

17. VIII. 08. Atoxyl-Injektionen werden fallen lassen, da dieselben die enorme Höhe von 115 erreicht haben. Es haben sich zwar ausser etwas Kurzsichtigkeit keinerlei Beschwerden oder sonstige Funktionsstörungen eingestellt, jedoch scheint es geratener, mit denselben auszusetzen, da die bisherigen Erfahrungen, die bei grosser Anzahl von Atoxyl-Injektionen gemacht wurden, keine guten sind.

20. VIII. 08. Die am linken Schulterblatt zugeheilte Narbe bricht wieder auf. Ebenso ist in der Nähe des rechten Kniegelenks eine grössere Stelle aufgebrochen, die mit schwarzen nekrotischen Massen bedeckt ist und fötiden Geruch verbreitet. Am linken Vorderarm sind am Ellenbogengelenk bis zur Handwurzel starke Erosionen zu bemerken. Es besteht überdies starke Schmerzhaftigkeit in allen Stellen. Auf die seit vier Wochen neuerdings vorgenommene Röntgentherapie ist keine Besserung zu konstatieren.

2. IX. 08. Die aufgebrochenen Stellen haben sich teilweise gereinigt. Fötider Geruch besteht noch. Ebenso klagt Patient noch über teilweise starke Schmerzen in den offenen Stellen, die jedoch auf Salbenverbände zurückgehen.

1. X. 08. Da auf die bisherige tägliche Behandlung keine Besserung eingetreten ist, so werden Verbände mit Calomel pulv. angelegt.

5. X. 08. Patient klagt seit den letzten Tagen über andauernden starken Durchfall, Appetitlosigkeit und allgemeines Unbehagen. Die sämtlichen Erscheinungen sind zweifellos als Wirkung des Calomel aufzufassen, das infolge der ausgedehnten Wundflächen in zu grosser Menge resorbiert wurde. Dasselbe kommt weg, an seine Stelle treten Xeroform-Verbände. Zunächst wird zweimal täglich Tannigen 1,0 verabreicht.

8. X. 08. Die Nebenerscheinungen der Calomel-Behandlung sind geschwunden. Patient hat regelmässig Stuhlgang, hat Appetit und fühlt sich körperlich wieder behaglicher.

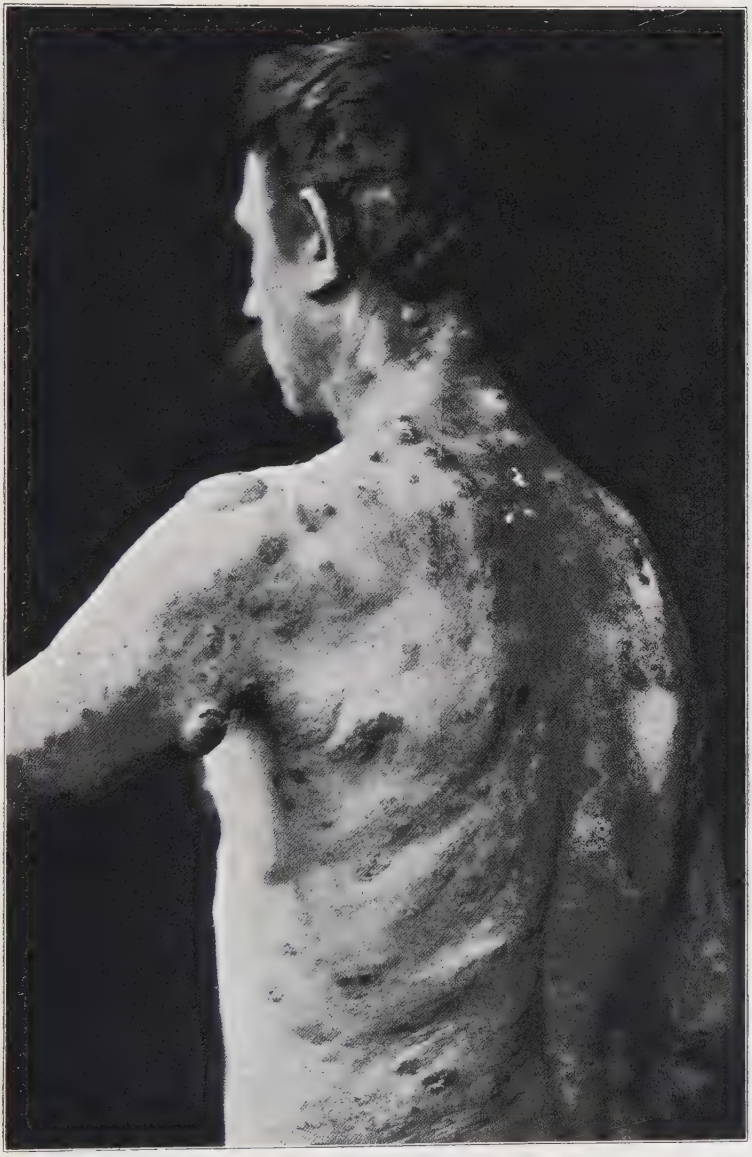

20. X. 08. Da seit 14. VIII. mit der subkutanen Verabreichung von Arsen sistiert wurde, eine weitere Zufuhr desselben aber angezeigt erscheint, werden täglich dreimal 1 Pille (Pilulae asiaticae) innerlich verabreicht.

30. X. 08. Die Pillen werden gut vertragen. Schmerzhaftigkeit der Wunden hat zugenommen. Patient klagt auch über völlige Schlaflosigkeit.

5. XI. 08. Statt Xeroform wird ein neues antiseptisches Präparat, Phenyform, zum Verband genommen, auf welches die Schmerzen etwas nachlassen.

13. XI. 08. Da trotz der bisher angewendeten Mittel die Schmerzen in den Wundflächen nicht beseitigt werden konnten, Patient infolgedessen nachts nie schlafen kann, so werden die Stellen mit 10 % Alypin-Salbe verbunden.

(Alypin ist ein lokales Anästhetikum und wirkt wie Stovain und Cocain).

15. XI. 08. Die Schmerzen sind auf Alypin-Salbe verschwunden. Patient hat zum erstenmal wieder geschlafen. Alypin-Verbände werden fortgesetzt.

23. XI. 08. Aus den offenen Stellen, die besonders am Arm immer weiter um sich greifen, kommt widerlicher Geruch. Patient muss deshalb isoliert werden.

27. XI. 08. Zur besonderen Desinfektion der offenen Stellen und zur Linderung der Schmerzen werden täglich zweimal zwei Stunden lang Kal. permang. Bäder verabreicht. Abends Verband mit 10 % Alypin-Salbe.

Der Fall zeigt einen eminent chronischen Verlauf. Er gehört zu dem oben erwähnten Typus 2 ohne prämykotisches Stadium — Mykosis fungoides d'emblée.

Patient wurde in seine Heimat entlassen. Er befindet sich jetzt in dem Stadium, wo er allmählich dem Marasmus entgegengeht. Eine Zeit lang liess sich die Krankheit immer noch günstig beeinflussen, doch jetzt kann sich die Behandnur mehr darauf beschränken, die Schmerzen hintanzuhalten durch geeignete Behandlung der Wunden, und die Kräfte mit allen möglichen Mitteln zu erhalten.

Histologie. Es wurden je ein Stücken aus einem zerfallenen und einem frischen Knoten herausgeschnitten. Einen abgeheilten Knoten zu excidieren, wurde leider vom Patienten verweigert.

Von beiden Stückchen wurde ein Präparat gefertigt und mit Hämatoxylin-Eosin gefärbt; ferner von dem frischen Knoten:

a) nach van Gieson,
b) Polychrom-Methylenblau,
c) Plasmazellfärbung.

Die Hornschicht ist breit, besonders bei der Methylenblau-Färbung schön blau gefärbt. Reihen von Körnchen bedecken die Lamellen. Weiter nach der Tiefe zu werden die Zellen undeutlich wegen zu intensiver Blaufärbung.

Das Stratum granulosum besteht aus mehreren Zellschichten. Im Stratum spinosum besteht die Basis aus Cylinder-Epithel mit Pigmentierung in und um die Zellen.

An manchen Stellen, besonders aber in dem Präparat von dem zerfallenen Knoten ist die Epidermis nur noch ganz schmal. Noch mehr Pigmentierung findet sich im Stratum papillare, besonders gehäuft um die Zellen. Hier zeigt sich das Bindegewebe gegen die Epidermis zu degeneriert, es verliert bei v. Gieson Färbung von unten nach oben zunehmend seine schöne leuchtende Rotfärbung.

Weiter tiefer kommen wir in das kranke, infiltrierte Gebiet. Das Infiltrat besteht aus einer Unmenge von Zellhaufen, die sich um Gefässe und Drüsen hauptsächlich gruppieren. Die Gefässe selbst sind endarteriitisch verändert, oft ganz verschwunden und nur noch durch elastische Fasern angedeutet. Die Gefässe sind gegen die Epidermis zu grösser und zahlreicher. Mitten durch den Tumor, wo die Zellhaufen immer grösser werden, ziehen starke, leuchtend rote (v. Gieson) Bindegewebsstränge aus langen, schmalen Zellen bestehend. Die Drüsen sind ebenso wie die Gefässe mit Infiltrationszellen haufenweise umgeben. Es scheint, als ob sie vom Infiltrate zu Grunde gerichtet werden, von dem oft das ganze Lumen mit Zellmassen ausgestopft ist; denn sie sind oft nur mehr schwer zu erkennen, nur spärlich. Vom Epithel ist nur wenig mehr zu sehen, oft nur noch die Membran; Protoplasma und

Kern sind geschwunden. Elastisches Gewebe ist nicht mehr im Infiltrate vorhanden.

Art der Zellen des Infiltrates.

Was nun die Art der Zellen im Infiltrate betrifft, so ist wohl die wichtigste Frage, ob es spezifische „Mykosis-Zellen" sind, oder ob sie nur als etwas veränderte Lymphocyten anzusprechen sind. Wolters bezeichnet das Infiltrat als Rundzellen-Infiltrat. Kleinere und grössere Rundzellen mit chromatinreichem Kern (bei Polychrom-Methylenblau-Färbung schöne blaue Kerne) mit wenig Protoplasma seien als Lymphocyten anzusehen. Spindelzellen, die vereinzelt vorkommen, seien als Vorläufer derselben anzusehen.

Dagegen scheint es doch richtiger zu sein, wie Herxheimer annimmt, dass es typische Mykosis-Zellen gibt. Natürlich finden sich daneben Lymphocyten mit intensiv-gefärbtem Kern und kleinem, meist gar nicht sichtbarem Protoplasmahof. Im Infiltrate aber, und je mehr man in die Mitte kommt, umso häufiger finden sich Zellen, die einen grossen Protoplasmaleib aufweisen mit Netz-Zeichnung. Gegen den Rand zu Anhäufung von Protoplasma, ähnlich der Anhäufung des Protoplamas bei Zellen des spitzen Condyloms, wie es von Ehrmann beschrieben wurde. Diese Zellen haben einen, meist aber mehrere Kerne, welche konzentrisch und exzentrisch gelegen sein können. Die Gestalt des Kernes ist rund oder auch oval polygonal. Von demselben Typus nun finden sich auch grössere Zellen. Die Gestalt kann mannigfaltig sein: rund, oval, langgestreckt, selbst cylindrische und solche, welche an epitheloide erinnern, finden sich. Je grösser der Kern ist, je mehr Kerne sich in einer Zelle finden, desto mehr Protoplasma hat die Zelle. Aber immer sind auch die grossen Zellen an Formverschiedenheit und an Kernlagerung gleich den kleinen, nur sind die Kerne nicht so gleichmässig intensiv gefärbt. Es ist also durch die Übergänge von den kleinen zu den grossen Zellen bewiesen, dass jene nicht als Lymphocyten, diese nicht als epitheloide anzusprechen sind, sondern beide als typische Mykosis-Zellen. Dabei sind zweifellos sowohl Lymphocyten als auch epitheloide Zellen, aber gegen die Mitte des Infiltrates immer weniger vorhanden. Die Zellgrenzen sind, wie es auch Unna beschrieben, wenig scharf.

Neben den genannten Zellen finden sich Plasma-Zellen vereinzelt, mit exzentrisch gelegenem Kern mit 5—8 Kernkörperchen (Präparat mit Plasmazellfärbung).

Auch Riesenzellen kommen vor mit zehn und noch mehr Kernen, noch weniger Langhans'Riesenzellen in Haufen von drei und vier mit zentraler Nekrose und randständigen Kernen mitten im zelligen Infiltrate.

Präparate von bestrahlten Knoten zeigen deutliche Veränderung.

1. Bei kürzerer Bestrahlung: Entzündung mit Abstossung der Epidermis und Durchsetzuung des ganzen Gewebes mit polynukleären Leukocyten. Die Mykosis-Zellen nehmen ab, die Veränderung im Bindegewebe ist weniger geworden.

2. Deutlicher zeigt sich die Röntgenwirkung bei längerer Bestrahlung: Die Epidermis regeneriert sich, es bilden sich neue Blutgefässe, die sich zwischen die Epidermis-(Zellen) Zapfen hineingeschoben haben. Mykosis-Zellen sind nur noch spärlich, also fast völlige Zerstörung der pathologischen Elemente. (Herxheimer.)

Die Röntgenstrahlen sind also als spezifisches Mittel gegen Mykosis fungoides zu betrachten, da histologisch erwiesen ist, dass sie die spezifischen Elemente der Krankheit zerstöre. Die Behandlung darf natürlich nicht zu bald aufhören, da sich immer noch auch bei aussen gesunder Haut Mykosis-Zellen finden.

Therapie. Die Franzosen behandeln die Krankheit mit Jod und Quecksilber.

Dann wurde neben Salben schon früh Arsen versucht, zum Teil mit Erfolg. Am besten scheint heute die kombinierte Behandlung von Arsen (Atoxyl) mit Röntgenbestrahlung zu sein. Daneben muss natürlich zur Reinigung und Heilung der zerfallenen Knoten und Geschwüre für Verbände am besten mit H_2O_2 oder Xeroformgaze gesorgt werden.

Die Röntgenbestrahlung wurde zuerst von amerikanischer Seite empfohlen und hat sich günstig erwiesen sowohl für die subjektiven als auch für die objektiven Erscheinungen. Der Juckreiz schwindet, die Tumoren gehen zurück. Wenn auch

die Aussichten auf gänzliche Heilung noch nicht glänzend sind, da immer wieder neue Tumoren auftreten, so sind doch die X-Strahlen ein Mittel, mit dem sich jederzeit die Symptome der Mykosis fungoides bekämpfen lassen. Wichtig scheint es zu sein, dass die Behandlung nicht zu spät einsetzen darf und dass sie sich auf alle erkrankten Hautpartien erstrecken muss. Die Strahlen dürfen härter als bei Carcinom verwendet werden, da die Prozesse tiefer sitzen als bei diesen.

Auch Herxheimer gibt stets zur Röntgenbehandlung Arsen und will durch die Kombination der beiden Behandlungen die oft überraschenden Heilresultate erklären, wie es für die malignen Lymphome von Ewald schon angenommen wird.

Ein neuer Fall wurde aus dem städtischen Krankenhause zu Frankfurt a. M. von Oberarzt Dr. H. Hübner veröffentlicht:

Patient ist sieben Jahre krank. Es zeigte sich nur einmal Besserung, als er im Hochgebirge weilte. Die Krankheit schien ein chronisches Ekzem zu sein, das auf dem Boden der eigentlichen Krankheit entstanden war und diese verdeckte. Doch an den Händen konnte man die Mykosis fungoides feststellen. Bei der mikroskopischen Untersuchung fielen besonders grosse sarkomähnliche Zellen auf.

Auch in diesem Fall wurde die kombinierte Behandlung empfohlen und angewendet. Doch wurde Arsen nicht lange vertragen, es zeigte sich bald eine Idiosynkrasie gegen dieses Mittel, das ja früher als das einzige halbwegs brauchbare in der Mykosis-Theraphie galt. Es stellte sich bald Arsen-Intoxikation ein: Leibschmerzen, Trockenheit im Halse, Dermatitis usw., so dass immer wieder der Versuch abgebrochen werden musste. Um so erfreulicher war es, wie hervorragend schnell und sicher die Röntgenstrahlen in diesem Falle wirkten. Fast nach vier Wochen waren beinahe alle Krankheitserscheinungen der siebenjährigen Krankheit verschwunden. Als Beweis dafür, dass die Röntgenstrahlen heilend gewirkt hatten, konnte angesehen werden: Die Innenfläche der Finger, der Unterarm und die Augenlider, die zum Schutze der Retina mit Blei gedeckt werden mussten, sind noch befallen, da hier die Strahlen nicht einwirken konnten. In der Behandlung gibt Hübner als bemerkenswert an: Es müssen starke Strahlen

angewendet werden, da das Infiltrat tief gelegen ist. Jede erkrankte Stelle soll in der Woche einmal 20, später 30 Minuten ausgesetzt sein. Der Abstand kann weit genommen werden wegen der Penetrationsfähigkeit der Strahlen und haben so den Vorteil, dass zugleich auf einmal grosse Flächen betroffen werden können.

Zum Schlusse bemerkt Hübner dann, dass er in den letzten Jahren schon drei Fälle mit dieser kombinierten Behandlung mit Erfolg behandelt hat, während früher ohne Röntgenstrahlen-Therapie sieben ad exitum kamen. Der Höhen-Aufenthalt hatte Vermehrung der roten Blutkörperchen zur Folge, daher ist die Besserung zu erklären, doch hatte sich wohl nur das Ekzem gebessert. Die Bestrahlung dagegen hat ja Verminderung der weissen Blutkörperchen zur Wirkung.

R. Bernhardt veröffentlicht (Polnische Aerztliche Zeitung 1908); „Zur Behandlung der Mykosis fungoides mit Röntgenstrahlen und zur Histologie der beleuchteten Gewebe", wobei der Schluss besonders zu beachten ist:

Patient ist ein 54jähriger Mann. Bei des Behandlung mit Röntgenstrahlen schwinden objektive wie subjektive Symptome, der Juckreiz lässt nach, alle Effloreszenzen des Stadium praemykotikum schwinden, die mykotischen Tumoren schmelzen, die Geschwüre vernarben. Auf das Grundübel selbst wirken die Strahlen leider nicht ein. Auch mit den Erfahrungen unseres Falles muss man leider zugeben, dass dieser Schluss wohlbegründet ist. Anatomisch: Die Strahlen beeinflussen die zellenartigen Elemente der Tumoren und Infiltrate, die Bindegewebssubstanz aber wird geschont. Die in den Tumoren wie in den Infiltrationen befindlichen entarteten Gefässe (Endarteriitis) werden durch die Strahlung nicht beeinflusst (J. Wortmann, Warschau).

Rieke, Lehrbuch für Haut- und Geschlechtskrankheiten, unterscheidet ebenfalls eine Mykosis fungoides d'emblée von der durch ein prämykotisches Stadium ausgezeichneten, klassischen Form. Die Symptome sind die nach Wolters geschilderten und nach den einzelnen Stadien unterschiedenen. Auch das praemykotische Stadium ist in derselben Weise angegeben. Das Allgemeinbefinden kann zwar durch den

heftigen Juckreiz beeinträchtigt werden, eine Störung des Gesamternährungszustandes fehlt in der Regel. Erst mit der Entwickelung der Tumoren pflegen sich Abmagerung, Appetitlosigkeit und Diarrhoen einzustellen; war bisher nur ausnahmsweise geringes Fieber vorhanden, so treten nun häufige Frostanfälle mit höheren Temperaturen auf. Allmählich entwickelt sich eine ausgesprochene Kachexie und nach fünf bis acht Jahren, doch auch viel früher, tritt der Tod an Marasmus oder septischen Erscheinungen ein.

Mikroskopisch erkennt Rieke auch neben den verschiedenen Zellarten „Zelleinlagerung an, die wohl im wesentlichen von autochthonen Bindegewebszellen abstammt". Bezüglich der Ätiologie vertritt er die Ansicht, dass die Krankheit wohl auf Infektion beruhen dürfe. Therapeutisch wendet er ebenfalls Arsen mit Röntgenbehandlung an, legt dabei auch besonders Wert auf allgemeine Körperpflege und Ernährung. Auf den letzten Verhandlungen der deutschen dermatologischen Gesellschaft (X. Kongress, gehalten zu Frankfurt a. M., 8. bis 10. Juni 1908) stellte Jakoby, Freiburg i. B., einen Fall von Mykosis fungoides vor:

Die Erkrankung besteht seit 20 Jahren. Seit einem Jahre Schwellung der Lymphdrüsen. Ein Tumor hatte sich geöffnet und entleerte bis 60 ccm Serum in 24 Stunden. Die Blutuntersuchung ergab normalen Befund — nur geringe Vermehrung der Leukocyten. Jetzt sind am Stimmband ähnliche Prozesse aufgetreten. Ein excidierter Tumor ergab ein Mykosis fungoides ähnliches Bild. Der Fall kam einen Tag später unerwartet zum Exitus. Es fand sich eine alte Perikarditis und Endokarditis. Im Larynx Knoten mit Ödem, die offenbar den Tod herbeiführten.

In der Diskussion schliesst sich Finger (Wien) der Diagnose an. Auch er sah so starke Serumentleerung an durchgebrochenen Knoten. Arndt (Berlin) widerspricht der Diagnose, er betont den Mangel des Juckens, das zum typischen Krankheitsbild gehört. Histologisch spricht das Fernbleiben der pars papillaris gegen Mykosis. Auch die Menge der Plasmazellen spricht vielleicht dagegen. Vielleicht handelt es sich um eine Form der sarkoiden Tumoren. Herxheimer

dagegen hält die Histologie nicht für Mykosis atypisch. Neisser (Breslau) schlägt therapeutische Versuche vor. Juliusberg (Berlin) sah Zurückgehen von sicheren Mykosis fungoides nach Arsen-Injektionen. Saalfeld (Berlin) empfiehlt Chinin und Schiff (Wien) bemerkt, dass auch nach Röntgenstrahlen-Behandlung Recidive vorkommen.

Zum Schlusse können wir mit Herxheimer sagen: „Wenn auch noch nicht Erfahrungen über Dauer-Erfolge der kombinierten Arsen-Röntgenbehandlung vorliegen, so können wir doch sagen, dass dieselbe einen grossen Fortschritt in der Behandlung dieser Krankheit bedeutet. Wir kennen jetzt eine Behandlungsweise, die, rechtzeitig angewendet, oft heilend und das Umsichgreifen des Prozesses koupierend wirkt und die gestattet, eine bedeutend günstigere Prognose zu stellen, als dies bisher möglich war."

Literatur.

Dr. Max Wolters, Mykosis fungoides, Biblioth. med. Abt. D III;

— — Dermatologie und Syphilidologie;

Herxheimer: 10 Fälle von Mykosis fungoides, Archiv für Dermatologie und Syphilis.

Lebenslauf.

Ich, Ewald Lang, Medizinalpraktikant, Bayer, bin geboren am 8. März 1883 zu Wörth a. M. als Sohn des Gastwirts Herrn Theodor Lang in Wörth a. M. Nach Besuch der Volksschule zu Wörth a. M. von Mai 1889 bis September 1894, dann des Kgl. hum. Gymnasiums in Aschaffenburg bis 1896 und des Kgl. Neuen Gymnasiums zu Würzburg bis Juli 1903 erhielt ich das Reifezeugnis in Würzburg und bezog Oktober 1903 die Universität in Würzburg, bei der ich immatrikuliert blieb bis zum Staatsexamen, Juli 1908. Die Militärzeit fällt in das sechste Semester 1906. Der ärztlichen Staatsprüfung unterzog ich mich in Würzburg, die ich am 14. Januar 1909 bestanden habe.

Vorstehende Dissertation habe ich unter der Leitung des Herrn Professor Dr. Seifert verfasst.

Ewald Lang.